Bellvitge Hospital Universitari

Afectació hepàtica a la Telangiectasia Hemorràgica Hereditària

Bernat Villanueva Cutillas

Unitat de HHT. Servei de Medicina Interna

Generalitat de Catalunya

Salut/Institut Català de la Salut/ Metropolitana Sud

IDIBELL Institut d'Investigació Biomèdica de Bellvitge

Universitat de Barcelona

Índex

1) Generalitats
2) Diagnòstic
3) Clínica
    1) HOCF
    2) Colangitis isquèmica
    3) Hipertensió portal
    4) Encefalopatia hepàtica
4) Tractament
5) Seguiment

Generalitats



- Afectació visceral més freqüent (41-84%)
- Poc simptomàtica (15%)
- Primera causa de malformacions vasculars hepàtiques en adults
- Més comú, greu i simptomàtic en **THH-2** (*ACVRL1*) y en el **sexe femení**
- Edat-depenent

Diagnòstic

- Cribratge a tots els pacients adults
- Opcions:
  - Ecografia doppler
  - Angio-TC abdominal
  - Ressonància magnètica
- No es recomana la biòpsia hepàtica

Recommendation D1: The expert panel recommends that screening for liver VMs be offered to adults with definite or suspected HHT. (Quality of evidence: low [agreement, 84%])

The imaging test of choice is Doppler ultrasonography because of its accuracy, safety, tolerability, low costs, and operating characteristics. However, depending on local availability of and expertise in Doppler ultrasonography, as well as patient preference, patients may be screened clinically (history, physical examination, and blood work) or alternative imaging may be considered, including multiphase contrast CT or MRI.

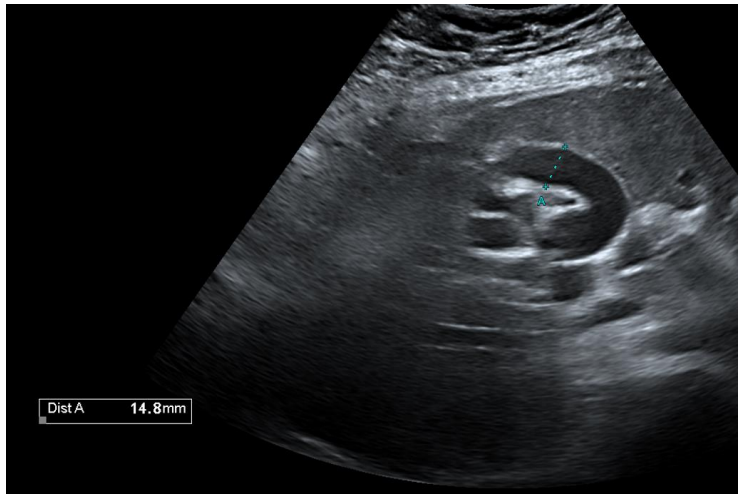

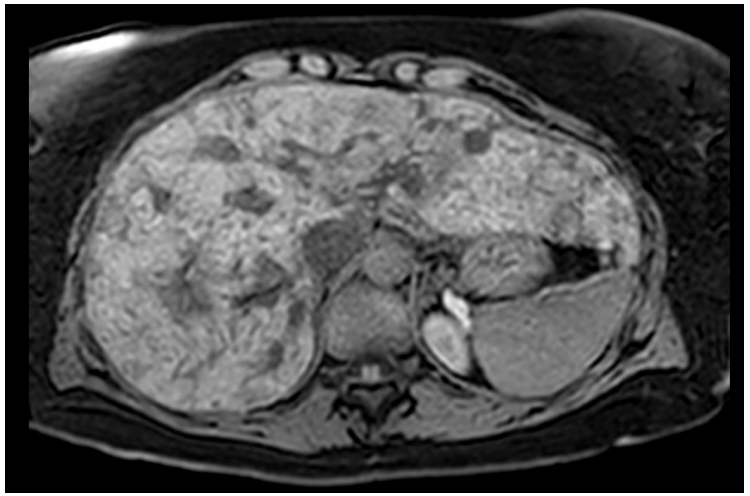

Faughnan ME, Mager JJ, Hetts SW, Palda VA, Lang-Robertson K, Buscarini Eet al. Second International Guidelines for the Diagnosis and Management of Hereditary Hemorrhagic Telangiectasia. Ann Intern Med. 2020 Dec 15;173(12):989-1001.

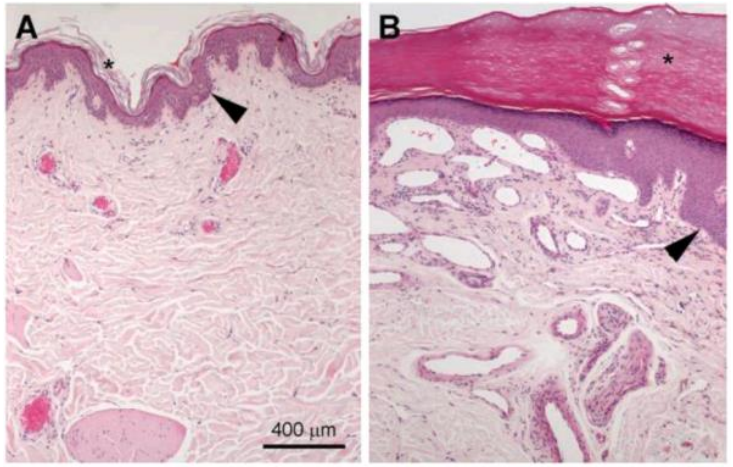

Iriarte A, Eur J Intern Med. 2021

Afectació hepàtica

- Telangiectasies
- MVs hepàtiques
  - **Fístules arterio-venoses**
    - **Hipertrofia artèria hepàtica (>7mm)**
    - Anomalies de la perfusió
      - **Hiperplasia nodular focal**
      - **Hiperplàsia nodular regenerativa**
  - **Fístules porto-sistèmicas**
    - Isquemia biliar
      - **Biliomes**
      - **Colangitis esclerosant secundaria**
  - **Fístules arterio-portals**
    - **Hipertensió portal**
    - Anomalies de la perfusió

Farhan MS, Int J Angiol, 2022

Clínica

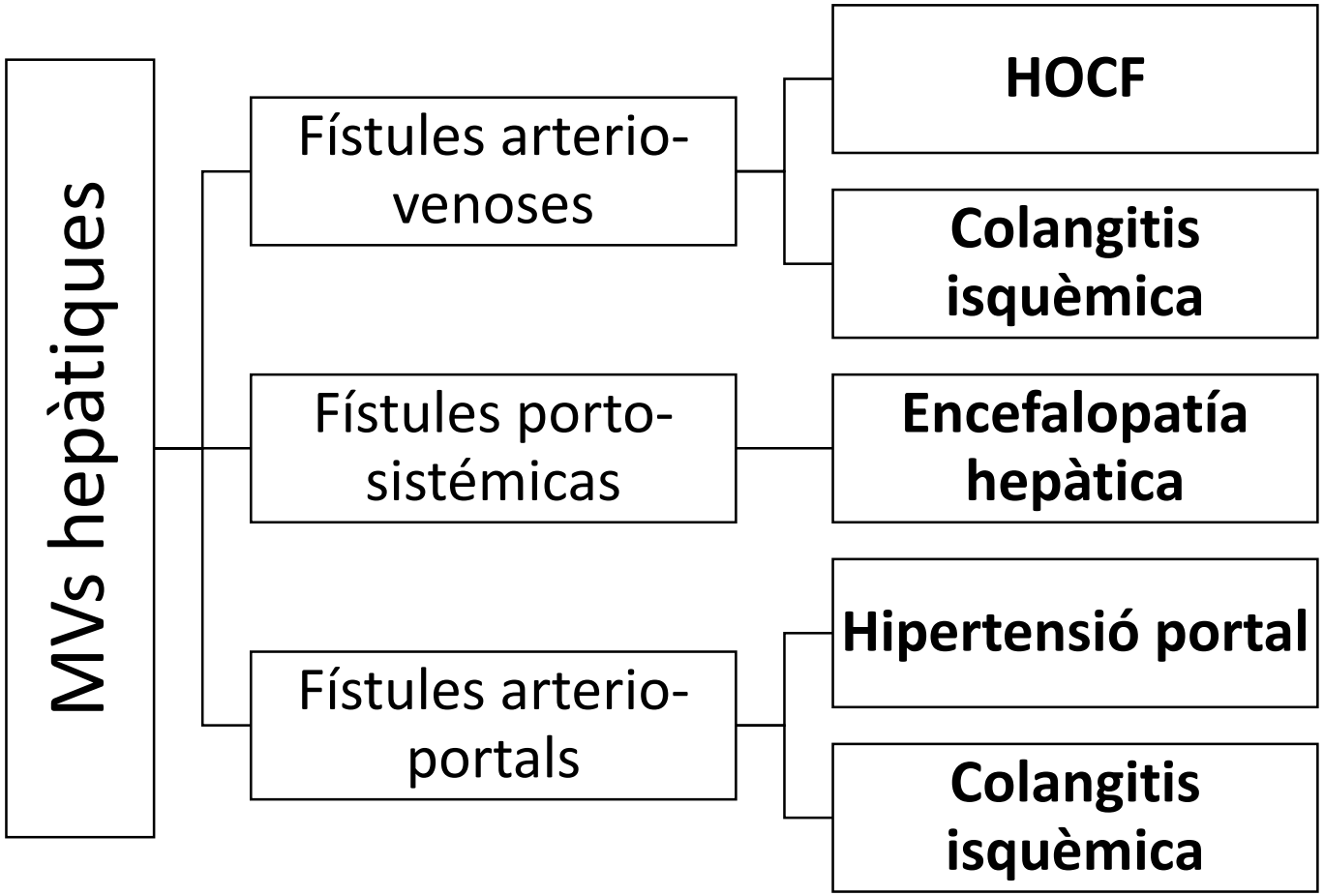
MVs hepàtiques
Fístules arterio-venoses
Fístules porto-sistémicas
Fístules arterio-portals
HOCF
Colangitis isquèmica
Encefalopatía hepàtica
Hipertensió portal
Colangitis isquèmica

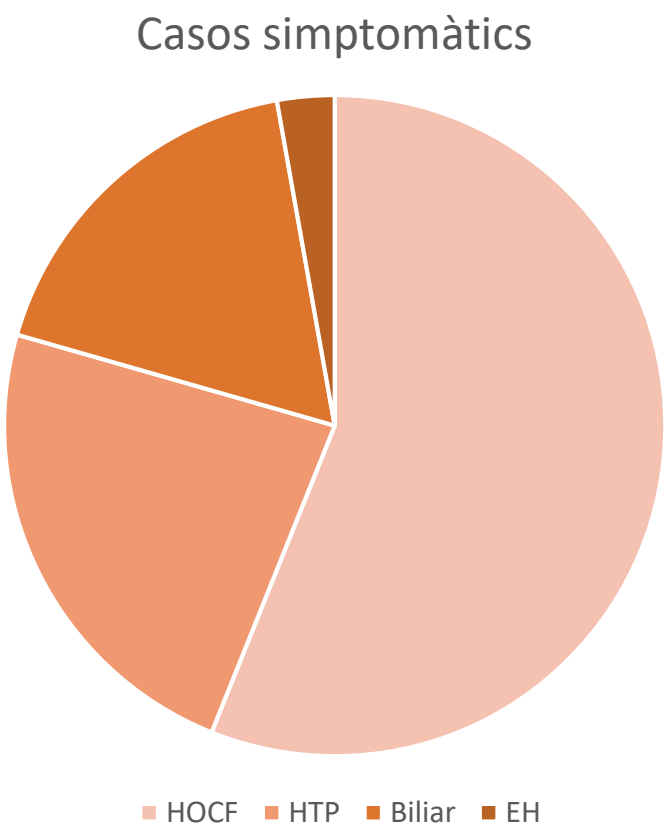
Casos simptomàtics
HOCF
HTP
Biliar
EH

HOCF

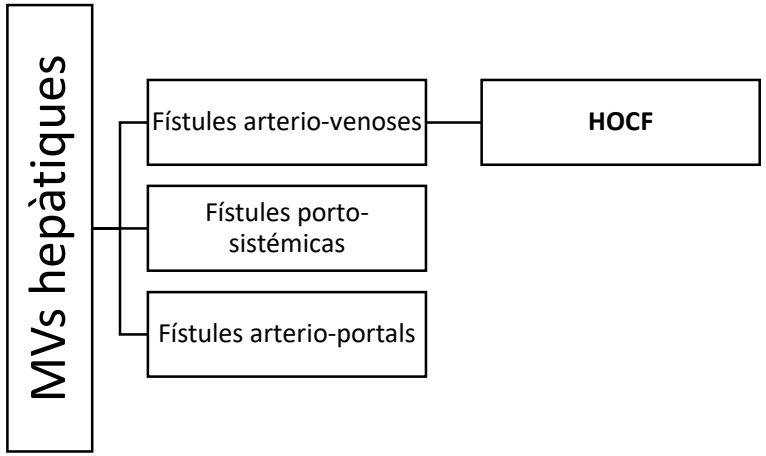

- Manifestació més freqüent: **>60%**
- Edat mitjana ~**50 anys**
- Embaràs com a precipitant
- *Shunt* crònic d'un sistema d'alta pressió a un de baixa: **hiperdinàmia** → HTP post-capil·lar, fibril·lació auricular…
- Simptomatologia d'IC inespecífic + buf hepàtic. BNP mal biomarcador
- Estudi hemodinàmic (*Gold Standard*) → Estimació per **ETT** → Càlcul **Índex Cardíac (2.5-4 L/min/m2)**

Critical Heart Disease in Infants and Children (Third Edition) 2019, Pages 111-133.e5

Hipertensió portal

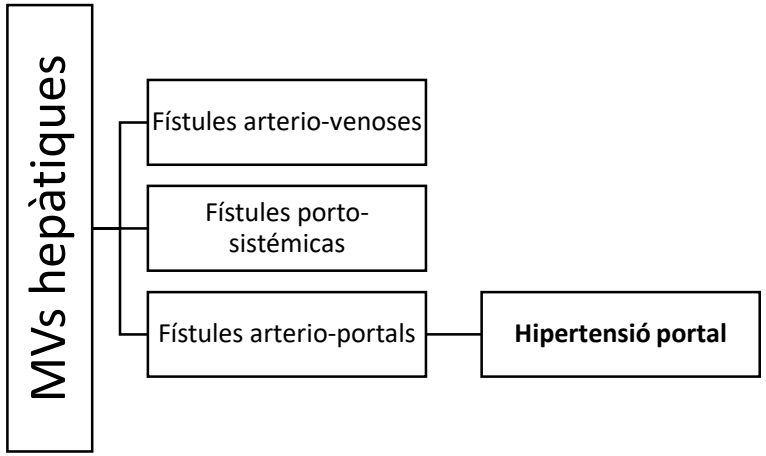

- Freqüència: **17-40%**
- Causes:
  - Fístules arterio-portals (>66%)
  - Hiperplàsia nodular regenerativa → compressió venosa
- Ascitis i varius esofàgiques
- Edat mitjana: **~60 anys**
- Sense predilecció per sexe

Colangitis isquèmica

- Freqüència: **19%**
- Sistema biliar únicament irrigat pel plexe peribiliar derivat de l'artèria hepàtica → **isquèmia**
- **Malaltia avançada**
- Embaràs com a precipitant
- Simptomatologia de **dolor hipocondri dret** + elevació de FA i bilirubina → **colangitis infecciosa, insuficiència hepàtica**.

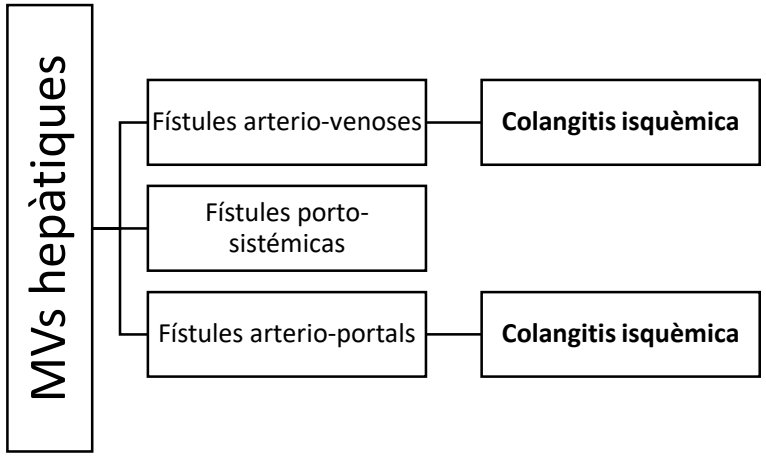

Encefalopatia hepàtica

- Manifestació menys freqüent: <5%
- Factors desencadenants clàssics
- Pas de sang directa de v. porta a suprahepàtiques

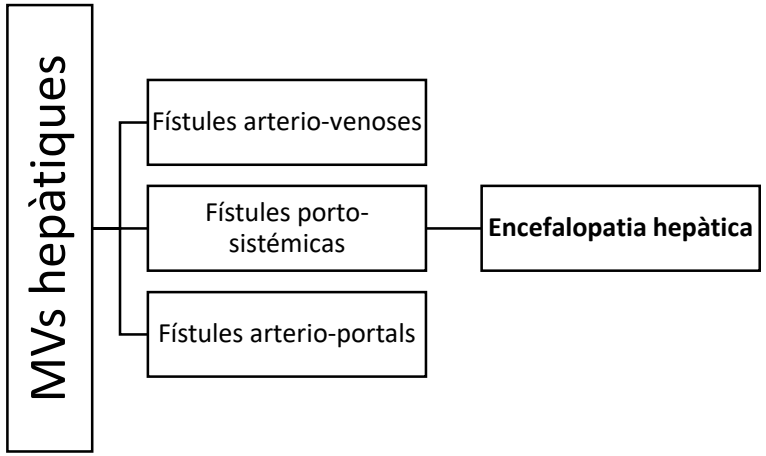

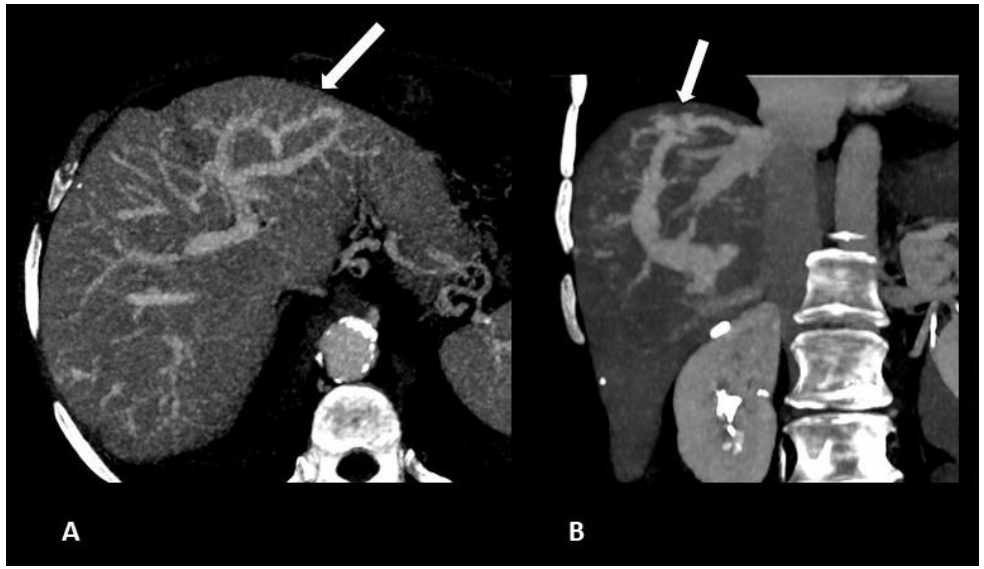

Original article

Minimal portosystemic encephalopathy: A new nosological entity in patients with hereditary haemorrhagic telangiectasia

Michele Barone [a,1,*], Patrizia Suppressa [b,1], Maria Teresa Viggiani [a], Gennaro Mariano Lenato [b], Arnaldo Scardapane [c], Luigi Chiumarulo [d], Nicola Ambrosini [b], Alfredo Di Leo [a], Carlo Sabbà [b]

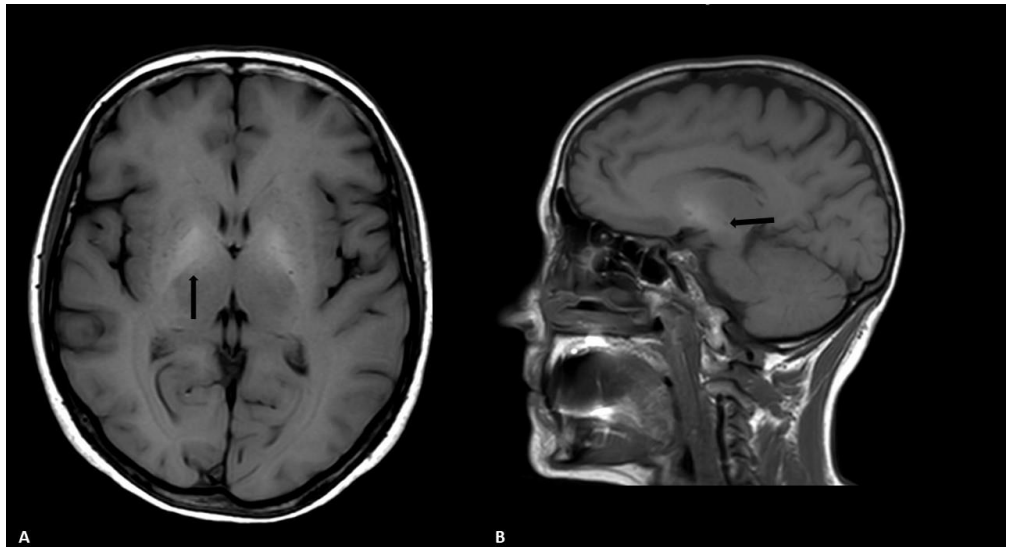

Minimal encephalopathy in hereditary haemorrhagic telangiectasia patients with portosystemic vascular malformations

Villanueva B[a,b,c], Cañabate A[d], Torres-Iglesias R[a,b,c], Cerdà P[a,b,c], Gamundí E[a,c,e], Ordi Q[a,f], Alba E[a,f], Iriarte A[a,b,c], Ribas J[a,g], Castellote J[a,h,i], Pintó X[b,c,i,f], Riera-Mestre A[a,b,c,i,f,*].

Tractament

- **MVs hepàtiques**
  - Fístules arterio-venoses
    - HOCF
      - **Diürètics/Suport**
      - **Bevacizumab/ antiangiogènics**
    - Colangitis isquèmica
      - **Analgèsia**
      - **AUDC**
      - **Drenatges biliars, tractament d'infeccions**
  - Fístules porto-sistémicas
    - Encefalopatía hepàtica
      - **Laxants/Rifaximina/ Suport**
  - Fístules arterio-portals
    - Hipertensió portal
      - **Diürètics/Suport**

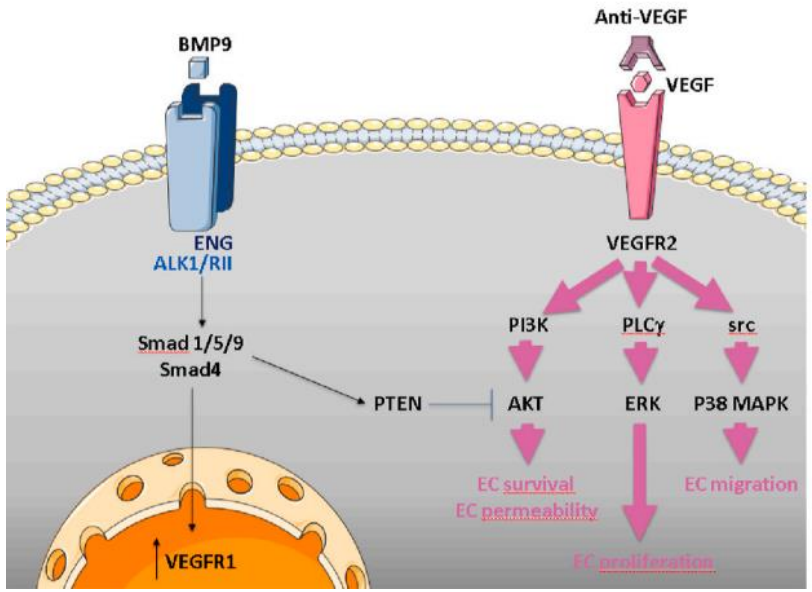

Dupuis-Girod S, Eur J Med Genet.

TRANSPLANTAMENT HEPÀTIC

En general NO són útils els **tractaments locals** (embolització, lligadures quirúrgiques...)

Tractament

TRANSPLANTAMENT HEPÀTIC

Journal of Clinical Medicine
MDPI

Review

Perioperative Complications and Long-Term Follow-Up of Liver Transplantation in Hemorrhagic Hereditary Telangiectasia: Report of Three Cases and Systematic Review

Antoni Riera-Mestre [1,2,3,4,*], Pau Cerdà [1,2,3], Yoelimar Carolina Guzmán [5], Adriana Iriarte [1,2,3], Alba Torroella [5], José María Mora-Luján [1,2,3], Jose Castellote [1,3,6], Amelia Hessheimer [5,7], Constantino Fondevila [5,7,†] and Laura Lladó [3,4,8,†]

- 83 pacients publicats (2022)
- 81.9% **dones**
- Edat mitjana: **50 anys** (27-72)
- 100% dels casos subtipus 2 (mutació gen ***ACVRL1***)
- Indicació principal: **HOCF**: 48% > Colangitis isquèmica: 23% > HTP: 5% > Combinada: 20%
- **Índex cardíac elevat** >95% (mitjana 5.43)
- Mortalitat 12% en seguiment mitjà de 76.4 mesos (~6 anys)
- **Recaiguda a l'empelt**: 17.1%
  - Event tardà: 0% als 5 anys, 16.7% als **10 anys**, 47.9% als 15 anys i **87% als 20 anys**
  - Menys simptomàtics (<15%)
- Ús de tractament immunosupressor basat en **inhibició de m-TOR** (sirolimus)

Seguiment

Bellvitge Hospital Universitari

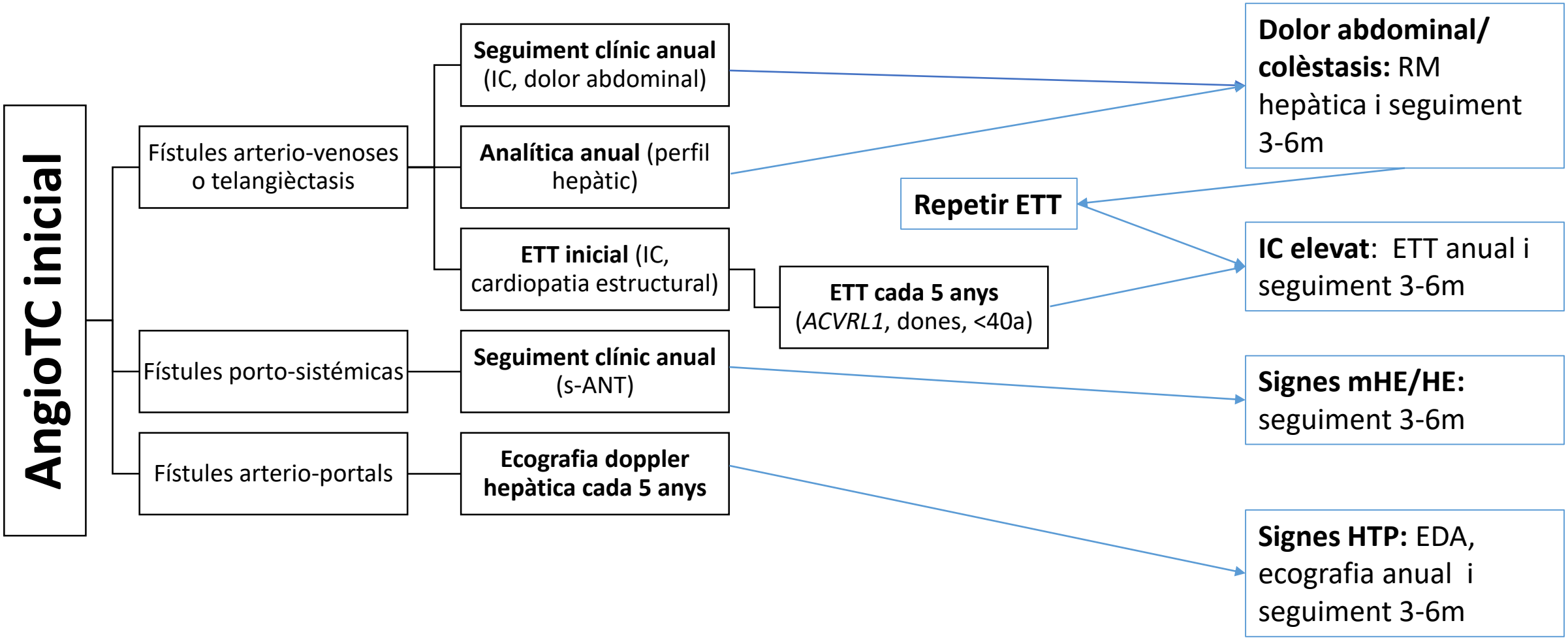

Take-home messages

- ✓ És **l'afectació visceral més freqüent** en la THH tot i que sol ser asimptomàtica
  - ✓ La **insuficiència cardíaca amb índex cardíac elevat** és la manifestació més freqüent
  - ✓ La **encefalopatia hepàtica** és poc freqüent tot i que podria existir una infraestimació de la mHE
- ✓ És més prevalent i greu en el **sexe femení i en HHT tipus 2**
- ✓ **L'angio-TC abdominal** es recomana pel cribratge i permet definir el tipus d'afectació
  - ✓ I **personalitzar** el seguiment
- ✓ Hi ha evidència de l'ús de **bevacizumab** en pacient amb HOCF
- ✓ El **trasplantament** hepàtic és el tractament de les formes greus i refractaries
  - ✓ Existeix la **recurrència a l'empelt** i aquesta sol ser tardana i poc simptomàtica

S/ Bellvitge Hospital Universitari

Hospital Universitari de Bellvitge

Socialment Responsables

Generalitat de Catalunya

Salut/Institut Català de la Salut/ Metropolitana Sud

IDIBELL Institut d'Investigació Biomèdica de Bellvitge

Universitat de Barcelona