Afectació pulmonar a la Telangièctasi Hemorràgica Hereditària

Ernest Sala Llinàs

Servei de Pneumologia

Palma, Illes Balears

Son Espases hospital universitari

Institut d'Investigació Sanitària Illes Balears IdISBa

ciberes Centro de Investigación Biomédica en Red Enfermedades Respiratorias

Guió

- Introducció
- Malalties respiratòries/pulmonars associades a THH
- Malformacions arterio-venoses pulmonars (MAVP)
  - Definició i característiques
  - Detecció, cribratge i seguiment
  - Tractament
- Resum i conclusions

Introducció

- **La telangiectasia hemorrágica hereditaria (HHT) es un trastorno vascular genético de herencia dominante** con una prevalencia estimada de 1 en 6.000

- Se caracteriza por epistaxis recurrente, telangiectasia cutánea **y malformaciones arteriovenosas (MAV) que afectan a muchos órganos, incluidos los pulmones**, el tracto gastrointestinal, el hígado y el cerebro

- Su diagnóstico se basa en los criterios de Curazao y se considera definitivo si se cumplen al menos 3 de los 4 siguientes: (1) epistaxis espontánea y recurrente, (2) telangiectasia, (3) antecedentes familiares y (4) **MAV pulmonares**, hepáticas, cerebrales, espinales o gastrointestinales

Dupuis-Girod S et al. Respiration 2017

Introducció: resum general

- **En un 50%** de los pacientes con THH existen malformaciones arteriovenosas pulmonares (**MAVP**)

- El **diagnóstico** se realiza mediante Tomografía Computarizada (**TC**) pulmonar y el **cribado** con ecocardiograma transtorácico (**ETT**) con administración de contraste (suero salino) o TC

- **Se presentan principalmente sin síntomas**, pero cuando estos están lo hacen en forma de:
  - Manifestaciones de cortocircuito derecha-izquierda en forma de accidente cerebro-vascular paradójico, absceso cerebral, hipoxemia (+/– disnea) y migraña
  - Hemorragias: hemoptisis, hemotórax

Dupuis-Girod S et al. Respiration 2017

Malalties pulmonars associades a THH

- MAVP asintomáticas o con repercusión clínica

- **Hipertensión pulmonar**
  - Por aumento del flujo pulmonar y del gasto cardiaco
  - Las formas de HAP son muy raras y parecen asociarse a pacientes con mutaciones *ACVRL1*
  - No se recomienda la detección sistemática de HP en pacientes asintomáticos con THH

- **Apneas del sueño**
  - Aproximadamente 2,6 veces más comunes entre pacientes con HHT, con una prevalencia de 69/100.000, en comparación con 27/100.000 en la población general

- Se ha sugerido que la THH puede estar asociada con una incidencia reducida de cáncer en general y, de cáncer de pulmón primario o secundario en particular

Dupuis-Girod S et al. Respiration 2017

MAVP: característiques

- **Son vasos estructuralmente anómalos que comunican circulación pulmonar con circulación sistémica, sin la presencia de capilares**

- Comprenden un saco aneurismático o serpiginoso con una (MAV simples) o más (MAV complejas) arterias nutricias aferentes y una o más venas de drenaje eferentes

- Se clasifican en únicas (sólo una MAV macroscópica), múltiples (al menos 50% pacientes) o difusas. Las difusas son generalmente pequeñas, afectan a múltiples segmentos, ramas de un lóbulo o todas las ramas de un segmento

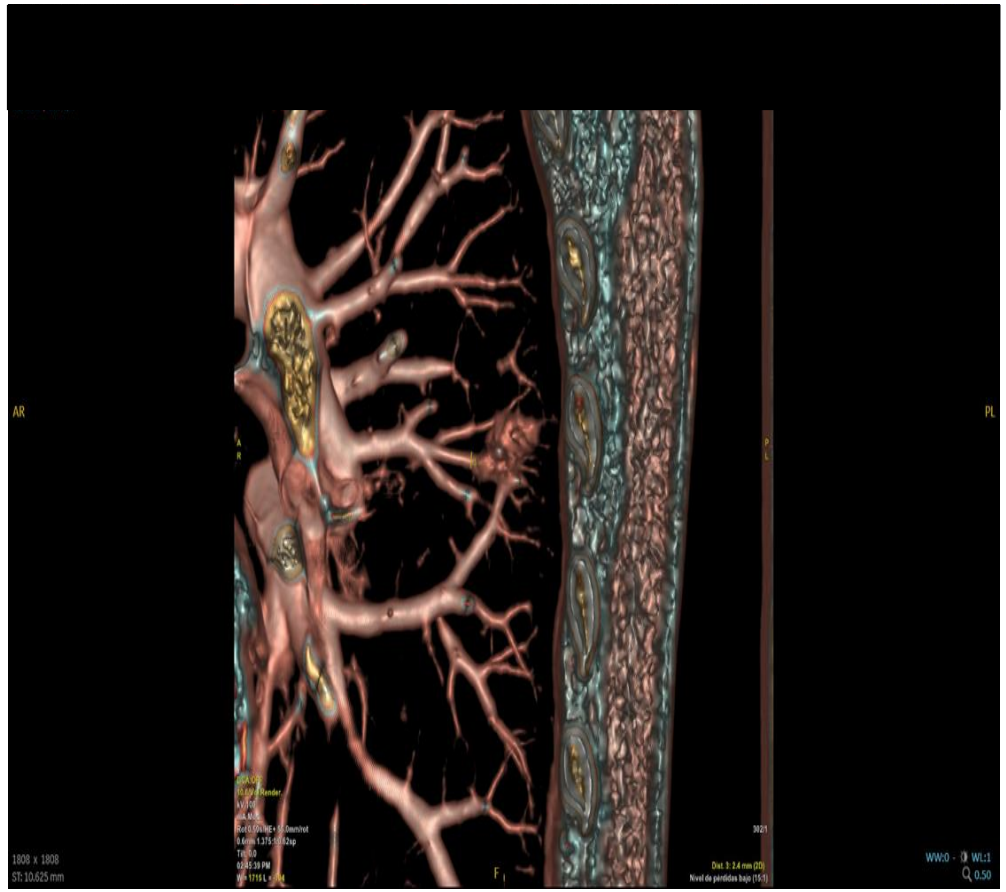

Majumdar S et al. J Clin Med 2020
Dupuis-Girod S et al. Respiration 2017

MAVP: característiques

- Predominan en los lóbulos inferiores (60-95%)

- La prevalencia difiere según el genotipo de la THH, siendo mayor en THH1 (mutación del gen *ENG;* hasta 58%) que en la THH2 (mutación del gen *ACVRL1*; 18%)

- **Pueden estar presentes desde el nacimiento y generalmente han completado su desarrollo en la vida adulta, aunque pueden aumentar en determinadas condiciones como el embarazo**

Dupuis-Girod S et al. Respiration 2017

MAVP: detecció

- **Se diagnostican comúnmente de forma incidental, con cribado sistemático o durante el estudio de complicaciones**
- No es habitual que se diagnostiquen por síntomas respiratorios. Estos son mas frecuentes con otras alteraciones cardiopulmonares concomitantes
- Puede haber cianosis y acropaquia
- Ocasionalmente exhiben ortodesoxia, atribuible al predominio basal de las MAVP y platipnea (disnea en posición erguida)
- Por rotura pueden presentarse con hemoptisis y/o hemotórax (embarazo)
- **El cribado debe ser la forma principal de detección**

Majumdar S et al. J Clin Med 2020
Dupuis-Girod S et al. Respiration 2017

Cribratge de les MAVP en la HHT

- **ETT con administración de contraste (sensibilidad 98,6%) o TC con o sin contraste**

- El ETT es positivo si aparecen microburbujas en cavidades izquierdas después de 3 a 4 ciclos cardíacos o si existe una rampa en intensidad; la densidad de burbujas es mayor en el corazón izquierdo que en el derecho; se requiere entre 30 y 60 s de grabación

- Se puede definir la escala (dimensión) del cortocircuito por ETT y va de 0 a 3:
  - Grado 1: menos de 30 burbujas en una único *frame*
  - Grado 2: 30-100 burbujas
  - Grado 3: > 100 burbujas

- Grado 1 no está asociado a una mayor prevalencia de complicaciones cerebrales pero los grados 2 y 3 son predictores independientes

Majumdar S et al. J Clin Med 2020

Cribratge de les MAVP en la HHT: ETT

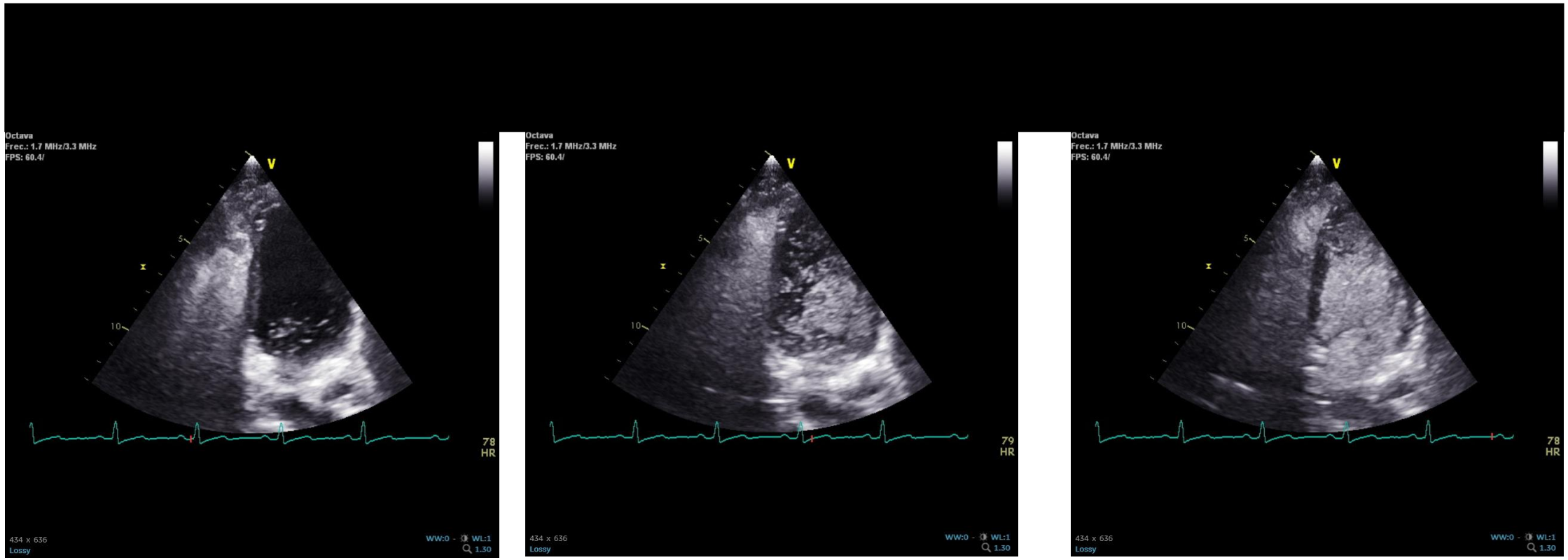

Se administra suero agitado por vía antecubital izquierda que muestra paso tardío y masivo de burbujas a través de venas pulmonares

Cribratge de les MAVP en la HHT: TC

- TC sin o con contraste
- **TC con contraste permite definir la arquitectura vascular de las MAVP y proporciona información adicional para el tratamiento**
- En ausencia de MAVP visibles en la TC, un ETT con contraste que demuestre la existencia de MAPV no parece estar asociada con riesgo de complicaciones neurológicas

Majumdar S et al. J Clin Med 2020
Dupuis-Girod S et al. Respiration 2017

Seguimiment en pacients que no requereixen tractament

- Pacientes con cribado inicial negativo o con sospecha de MAVP con cortocircuitos grado 1: repetir ETT con contraste cada 5 años

- Pacientes con TC inicial negativo o con TC con MAVP de muy pequeño tamaño que no requieren tratamiento: seguimiento en 3-5 años (algunos autores sugieren extender el intervalo a 5-10 años)

Majumdar S et al. J Clin Med 2020

Tractament de les MAVP

- El objetivo es prevenir enfermedades graves, especialmente complicaciones neurológicas (absceso cerebral, isquemia cerebral…) y las hemorragias.

- También reduce las migrañas, las hemorragias nasales, la policitemia y las alteraciones hemodinámicas, pero no la tolerancia al ejercicio

- El tratamiento intervencionista está justificado en todos los pacientes con MAVP de tamaño adecuado para la técnica, independientemente de los síntomas

Majumdar S et al. J Clin Med 2020
Dupuis-Girod S et al. Respiration 2017

Vaso-oclusió a les MAVP

- **La vaso-oclusión es el procedimiento de elección** (*microcoils*, *amplatzer*), solo limitada por la viabilidad técnica
- **Se recomienda tratar cualquier MAVP sintomática o las que tengan un diámetro aferente ≥ 2 mm**
- Pueden ser necesarias varias sesiones para completar todas las MAVP
- **En manos expertas aparecen < 1% de complicaciones**, entre las que se pueden incluir: infarto pulmonar, migración sistémica de dispositivos de embolización, embolia aérea y, excepcionalmente, angina transitoria, arritmias, TVP o neumotórax
- Las infecciones relacionadas con el procedimiento se minimizan mediante una escrupulosa técnica aséptica y antibioterapia profiláctica
- La afectación pleural se reporta en aproximadamente el 10% de los pacientes, y es mas frecuente en pacientes con enfermedad difusa o periférica

Majumdar S et al. J Clin Med 2020
Dupuis-Girod S et al. Respiration 2017

Vaso-oclusió a les MAVP

- La vaso-oclusión disminuye inmediatamente el cortocircuito derecha-izquierda y mejora el intercambio de gases; sin embargo, puede permanecer la hipoxemia residual y *shunt* por ETT

- El seguimiento a largo plazo es obligatorio para todos los pacientes con HHT diagnosticados de MAVP

- En una pequeña proporción de casos, las PAVM pueden recanalizarse y adquirir nuevos vasos. Se recomienda repetir la vaso-oclusión si se detectan

Majumdar S et al. J Clin Med 2020
Dupuis-Girod S et al. Respiration 2017

Vaso-oclusió

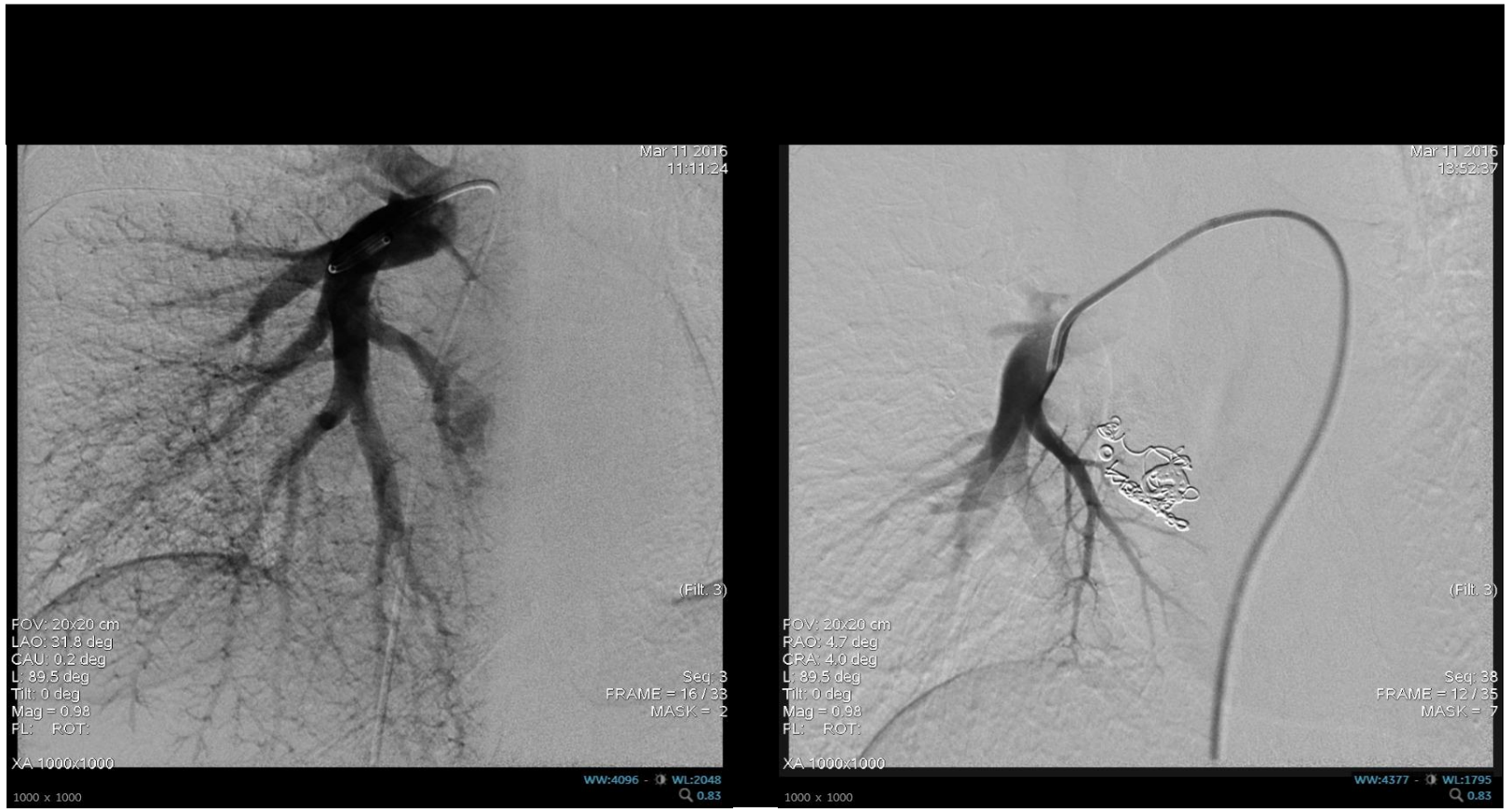

Se realiza arteriografía pulmonar derecha por punción de vena femoral derecha. Se comprueba la presencia de la FAV a nivel de LID. Se realiza embolización del aneurisma venoso de la FAV y de la arteria aferente con "microcoils". Tras la embolización se aprecia otra pequeña FAV adyacente procediéndose a su embolización.

Seguiment després de la vaso-oclusió

- La vaso-oclusión disminuye inmediatamente el cortocircuito derecha-izquierda y mejora el intercambio de gases; sin embargo, puede permanecer la hipoxemia residual y *shunt* por ETT

- El procedimiento se considera efectivo si el drenaje venoso o el saco de la MAVP se reduce mas de un 70%

- **Seguimiento con TC (con o sin contraste) en los primeros 6 meses tras el procedimiento**

- **Repetir seguimiento con TC cada 3-5 años según el tipo de lesión y el procedimiento realizado (individualizar)**

- El seguimiento también se puede realizar mediante RMN. Principalmente en pacientes tratados mediante *coils* las imágenes se observan con menos artefacto

Majumdar S et al. J Clin Med 2020

Tractament quirúrgic

- **Optar por tratamiento conservador**

- La resección de lóbulos o segmentos pulmonares es actualmente rara y restringido a MAVP complejas o múltiples no susceptibles de tratamiento intervencionista

- El trasplante de pulmón se ha realizado ocasionalmente en pacientes con HHT/MAVP aunque las MAVP rara vez causan enfermedades respiratorias graves que cursen con insuficiencia respiratoria grave que lleve a considerar el trasplante de pulmón

Majumdar S et al. J Clin Med 2020
Dupuis-Girod S et al. Respiration 2017

Tractament mèdic

- Profilaxis antibiótica en las circunstancias recomendadas
- Evitar embolias gaseosas (evitar prácticas de submarinismo)
- Se puede prescribir oxígeno suplementario a los pacientes sintomáticos, pero **no hay justificación para la administración de oxígeno profiláctico**
- Valorar tratamiento con suplementos de hierro

Majumdar S et al. J Clin Med 2020
Dupuis-Girod S et al. Respiration 2017

Resum i conclusions

- En un 50% de los pacientes con THH existen MAVP
- El diagnóstico se realiza con TC pulmonar y el cribado con ETT con contraste (o TC)
- Se presentan principalmente sin síntomas
- El tratamiento de elección de la MAVP tratables es la embolización (vaso-oclusión)
- La presencia de otras enfermedades pulmonares en el contexto de la THH es infrecuente

Gràcies